Aus der Chirurgischen Klinik der Universität Heidelberg.
Direktor: Prof. Dr. Kirschner.

Familiäres Auftreten von Kiemengangsfisteln.

Zahnärztliche
Inaugural-Dissertation
zur
Erlangung der Doktorwürde einer Hohen Medizinischen
Fakultät der Ruprecht-Karls-Universität zu Heidelberg

Vorgelegt von
Hedwig Linder, geb. Sandrock
aus Bocholt

NIH Medical Library

1939

Gedruckt mit Genehmigung der medizinischen Fakultät
der Universität Heidelberg.

Dekan:	Referent:
Prof. Dr. H. Runge.	Doz. Dr. R. Zenker.

Meinen lieben Eltern!

Digitized by the Internet Archive
in 2026

https://archive.org/details/IA40153320_0171

Familiäres Auftreten der Kiemengangsfistel.

Die Entstehung der lateralen Halscysten und -fisteln ist bis heute noch nicht vollständig geklärt. Die Ansicht von Kostanecki und von Mielecki (1890), daß sie ausschließlich Reste der 2. Kiementasche, genauer des sog. „Kiemenganges Rabl" seien, hat bei verschiedenen Forschern keine volle Anerkennung gefunden. So heben u. a. König, Aschoff und Sultan hervor, daß auch die anderen Kiementaschen durch abnorme Persistenz zur Entstehung solcher Bildungen führen können.

Hammar (1904) vertritt die Ansicht Rabl's, nimmt aber an, daß die Fisteln ektodermalen (aus der 2. Kiemenfurche) und nicht endodermalen Ursprungs (aus der 2. Kiementasche) sind. Er bespricht den Fall einer kongenitalen Halsfistel, die an der Thymus endigte. Hierin erblickt Hammar den Beweis dafür, daß laterale Halsfisteln auch im Anschluß an die 3. Schlundspalte entstehen können.

Wenglowski (1912) stellt eine vollständig neue Theorie auf. Er bezweifelt, daß sich auch nur eine seitliche Halscyste oder -fistel aus den Kiemenspalten oder dem „Kiemengang Rabl" entwickelt. Nach seiner Ansicht stammen alle lateralen Halscysten und -fisteln aus dem Ductus thymopharyngeus, einem Abkömmling der 3. Schlundtasche, evtl. noch aus dem kurzen Ductus thyreopharyngeus, der aus der 4. Schlundtasche hervorgeht.

Schon Lorenz (1913) lehnt diese Theorie teilweise ab. Er konstatiert, daß die topographischen Verhältnisse der lateralen Fisteln am nächsten der persistierenden 2. Kiementasche entsprechen.

Nylander (1927) widerlegt die Theorie von Wenglowski. Er sieht nicht als bewiesen an, daß die von Wenglowski gefundenen Epithelreste, die sich in der Wand der Cysten und Fisteln finden, persistierenden Teilen des Ductus thymopharyngeus entstammen. Nach Nylander handelt es sich vielmehr um verbleibende Teile der 2. Schlundtasche und des „Kiemenganges Rabl", was er durch das Vorhandensein von geschichtetem Pflasterepithel, das endodermalen Ursprungs ist, erklärt.

Meyer (1931) glaubt, in Anlehnung an die Arbeit von Wenglowski, daß die Cysten und Fisteln oberhalb des Zun-

genbeins vom Kiemenapparat abstammen, aber alle unter diesem Niveau eines anderen Ursprungs sein müssen. Seine Auffassung teilt auch Mc. Nealy (1933).

Georgy (1933) ist der Ansicht, daß die lateralen Halscysten und -fisteln meist aus der 2. Kiementasche entstehen. In seltenen Fällen entstammen sie auch der 3. und 4. Kiementasche.

Orth (1936) vertritt die Meinung Nylanders. Er schlägt vor, statt der Bezeichnung „laterale Halscysten" diese „branchiogene oder Kiemengangscysten" zu nennen. Ihre Abstammung aus dem Kiemenapparat ergibt sich aus ihrer Lokalisation (Trigonum caroticum) und aus dem Gewebsaufbau der Cystenwand.

Suermondt (1937) stellt fest, daß die Fisteln und Cysten sowohl aus der 2. Kiemenspalte als auch aus dem Ductus thymo- und thyreopharyngeus entstehen können. Wie Meyer ist er der Ansicht, daß die Fisteln über dem Zungenbein im Trigonum caroticum aus der 2. Kiemenspalte hervorgehen, während diejenigen in der Nähe der Thymus aus Überbleibseln des Thymusganges stammen.

In der Literatur finden sich ganz vereinzelt Fälle von lateralen Halsfisteln, die ihre Entstehung der Thymusanlage (Hammar) oder dem Komplex 1. Kiemenfurche — 1. Kiementasche (Virchow) verdanken. Die weitaus überwiegende Zahl der Fälle spricht jedoch für die Wahrscheinlichkeit einer Abstammung aus dem „Kiemengang Rabl". Diese Annahme läßt sich durch folgende Tatsachen erklären:

1. Die innere Öffnung der Fisteln liegt fast stets in der Tonsillarbucht oder im Arcus pharyngopalatinus, also in einer Gegend, die der 2. inneren Kiementasche entspricht.

2. Charakteristisch ist der Verlauf der Fisteln zu den Organen, die z. Zt. des Entstehens der Kiementaschen schon angelegt sind, nämlich zu Nerv und Arterie. Die meisten Fisteln verlaufen unterhalb des Facialis und oberhalb des Glossopharyngeus, weiterhin zwischen Carotis interna und Carotis externa.

Die mittleren Halscysten und -fisteln entstammen nach Ansicht aller heutigen Forscher nicht dem eigentlichen Kiemenapparat, sondern dem Ductus thyreoglossus oder thyreohyoideus, der sich aus dem Mundboden entwickelt. Die Persistenz des ganzen Ductus oder nur eines Teilstückes führt zu vollständigen oder unvollständigen Fisteln.

Dies waren in kurzen Zügen die Ansichten der verschiedenen Autoren über die Genese der Kiemengangscysten und -fisteln. In vielen Arbeiten über diese Mißbildung wurde außerdem auf einen wichtigen Faktor aufmerksam gemacht, nämlich auf ihre Erblichkeit.

Die erste größere Zusammenstellung der in der Literatur veröffentlichten Fälle von „Halskiemenfisteln" findet sich im Jahre 1864 bei Heusinger. Über ihr familiäres Auftreten berichtet er folgendes: „Unter den 46 Individuen mit diesen Fisteln erscheinen sie bei 17 als erbliche Mißbildungen. In der relativen Häufigkeit dieser erblichen Mißbildung dürfte man die Bestätigung eines Erblichkeitsgesetzes finden, was ich an einem anderen Orte aufzustellen versuchte (Recherches de pathologie comparée, I): Diejenigen Mißbildungen pflanzen sich am leichtesten fort und werden erblich, welche als Hemmungsbildungen zugleich in anderen Tiergattungen und selbst Tierklassen als normale erscheinen."

In seiner Tabelle führt Heusinger zuerst Dzondi an, der im Jahre 1829 über 4 Fälle von Halsfisteln berichtete, von ihm „fistulae tracheae congenitae" genannt, weil er einen Zusammenhang mit der Trachea vermutete. Sein Fall 2 und 3 scheinen nach Heusinger erblich zu sein. Es handelt sich hier um weibliche Personen, und zwar um Tante und Nichte. Nähere Angaben fehlen leider.

Ascherson brachte 1832 die lateralen Halsfisteln zum ersten Male in ursächlichen Zusammenhang mit dem Kiemenapparat und führte sie auf ein Persistieren des Kiemenganges zurück. In der Tabelle von Heusinger sind 17 Fälle von ihm genannt, davon sind 12 mit ziemlicher Sicherheit als erblich zu bezeichnen. Es handelt sich um 4 Familien. In der ersten haben Mutter, Tochter und Sohn eine Mißbildung, und zwar ist diese bei allen dreien doppelseitig. Die Mutter hat vollkommen symmetrisch liegende äußere Fistelmündungen auf einer kleinen Papille ¼ Zoll über dem Sternalende der Clavicula, auf dem Sternocleidomastoideus. Bei der Tochter liegen die äußeren Fistelöffnungen links und rechts an derselben Stelle, nämlich ¾ Zoll über dem oberen Rande des Sternum, am inneren Rande des Sternocleido. Die rechte Öffnung ist hier sehr klein, die linke nur unvollkommen. Die Tochter ist außerdem schwerhörig und leidet fast immer an Katarrh. Der Sohn, der an Pneumonie starb, hatte dieselben Fisteln wie seine Schwester. Auch bei ihm war die rechte Fistelöffnung größer als die linke. Bei der Tochter wurde die innere Öffnung im Pharynx nachgewiesen.

In der 2. Familie trat die Mißbildung in 3 Generationen auf, und zwar bei Großmutter, Mutter und 4 Kindern (3 weiblich, 1 männlich). Bei allen saß die sehr kleine äußere Fistelöffnung rechts zwischen dem Sternalende der Clavicula und der Insertion des Sternocleidomastoideus. Die Mutter war schwerhörig.

Bei einer weiteren Familie waren Mutter, Sohn und eine Schwester der Mutter mit rechtsseitigen Halsfisteln behaftet. Bei der Mutter, die scrophulös war, befand sich rechts ¾ Zoll über dem Manubrium sterni am inneren Rande des Sternocleido die sehr kleine äußere Fistelmündung. Der Sohn hatte an derselben Stelle einen kleinen Tumor ohne Öffnung. Bei der Schwester der Mutter lag die Öffnung am Sternalende der Clavicula, unter der Insertion des Sternocleido.

Die Erblichkeit der Halsfistel in der 4. Familie ist nicht so sicher begründet wie in den vorigen. Angegeben ist nur, daß der Sohn eine Fistel aufwies, die 1 Zoll über dem Sternum, am inneren Rande des Sternocleido mündete und daß die Mutter auf der Clavicula einen braunen Fleck mit einer Grube hatte.

Erblichkeit in mehreren Generationen ist auch in dem weiter bei Heusinger angeführten Fall von Pluskal (1846) beobachtet worden. Es handelt sich um ein 24 jähriges Mädchen, das seit der Geburt zu beiden Seiten des Kehlkopfes, nahe am inneren Rande des Sternocleido kleine Hautöffnungen hatte, die zuweilen ganz geschlossen waren, manchmal aber, besonders während der Menstruation, größer wurden und eine speichelähnliche Flüssigkeit sezernierten. Der Fistelgang ließ sich eine kurze Strecke weit verfolgen und verlor sich dann nach innen in die tieferen Halsteile. Als Begleiterscheinung schildert Pluskal ein beständiges Trockenheitsgefühl in der Gegend des Kehlkopfes, Heiserkeit und asthmatisches Atemholen.

Die Kranke war unter 10 Geschwistern die einzige, die an diesem Übel litt, und ihre Eltern waren ebenfalls frei davon; dagegen waren aber ihr Onkel und ihre Tante mütterlicherseits damit gleichfalls behaftet, so wie auch ihre Großmutter mütterlicherseits dasselbe Übel gehabt haben soll.

Familiäres Auftreten der Halsfisteln wurde auch in einem von Heusinger mitgeteilten Fall von Leuckart beobachtet. Mutter und Sohn hatten linksseitige Fisteln, die bei beiden ein paar Finger breit über der Clavicula in einer etwa 3 Linien breiten Spalte mündeten. Der Sohn litt sehr häufig an Katarrhen mit spannenden Schmerzen im Rachen.

Heusinger selbst legt bei den in seiner Tabelle beschriebenen Fällen von „Kiemenfisteln" den größten Wert auf die Lage der äußeren Öffnung, aus der er auf ihre Herkunft schließen zu können glaubt. Die konstante Lage in der Gegend der Sternoclaviculararticulation am inneren oder äußeren Rande der Sternalportion des Sternocleido entspricht nach Heusinger der vierten Visceralspalte.

1872 veröffentlichte Schede 3 Fälle von „tiefen Atheromcysten des Halses". Sein erster Fall verdient besondere Berücksichtigung wegen des familiären Auftretens der Halscyste. Das mikroskopische Bild, das Schede eingehend schildert, sei hier kurz angeführt: Die ganze innere Oberfläche der Cyste war mit einem mächtigen geschichteten Pflasterepithel ausgekleidet. Die dem Epithel am nächsten liegenden Kapselpartien zeigten nicht überall ein gleiches Verhalten. Es waren alle Grade der zelligen Infiltration und alle Stufen jungen Bindegewebes vertreten. In den tieferen Schichten der Kapsel ließ die Infiltration an Dichtigkeit erheblich nach. Die Vaskularisation des Kapselgewebes war eine reichliche. Die kleinzellige Infiltration war überall in der unmittelbaren Umgebung der Blutgefäße am stärksten. Diese Veränderungen in der Cystenwand, die entzündlichen Charakters sind, erklärt Schede durch die Injektion von Jodtinktur einige Zeit vor der Operation.

Für die Richtigkeit seiner Annahme, daß es sich hier um eine kongenitale Mißbildung handelt, spricht nach Schede folgender Umstand: Die Zwillingsschwester des Kranken hatte „zwei unvollständige äußere Kiemenfisteln dicht vor beiden äußeren Gehörgängen, von denen die rechte nur ein flaches Grübchen darstellte, die linke aber ein Borstenhaar 4—5 mm tief eindringen ließ." Ihrer Lage nach betrachtet Schede diese Mißbildungen als Residuen der ersten Kiemenspalte.

Ein Jahr später, 1873, berichtet Lesser über einen „exquisiten Fall einer vollständigen Halskiemenfistel", der ihm eine Bestätigung des von Heusinger aufgestellten Erblichkeitsgesetzes ist. Der Kranke war ein etwa 38jähriger Mann mit einer rechtsseitigen sezernierenden Fistel. Vor ungefähr zwei Jahren konnte er eine entsprechend gebogene Stricknadel vom Munde aus, neben der Zunge rechtsseits in den Schlund einschieben und dann die Nadel aus der Gegend der Sternalportion des Kopfnickers herausziehen. In seinem 18. Lebensjahre ungefähr kamen noch öfters Brotkrumen aus der äußeren Öffnung heraus, später bloß Flüssigkeit beim Trinken.

Die Mutter des Kranken hatte ganz dieselbe Mißbildung und kannte sie auch als solche. Bei ihr hörte die Fistel jedoch in den 20er Jahren ihres Lebens auf zu sezernieren. Die beiden Kinder des Betreffenden zeigten durchaus keine Abnormitäten.

1875 beschrieb Rehn eine doppelseitige Halskiemenfistel bei einem neugeborenen Kind, das im Alter von 4 Monaten einem akuten Darmkatarrh erlag. So konnte Rehn die entsprechende Halspartie genau untersuchen. Er war überrascht über den Befund von Flimmerepithel in dem Sekret. Da auch das 2jährige

Brüderchen des verstorbenen Kindes mit einer einseitigen Halsfistel behaftet war, untersuchte er wiederholt das Sekret, fand aber darin vorwiegend Eiterkörperchen und nur eine mäßige Anzahl Plattenepithelien. Hie und da bemerkte Rehn einige mehr ovale und keulenförmige Epithelien, welche sich in ihrer Form der zylindrischen näherten.

Von gehäuftem familiären Auftreten einer branchiogenen Mißbildung weiß Paget im Jahre 1877 zu berichten. Sein Patient hatte eine rechtsseitige Halsfistel; ähnliche Mißbildungen wiesen sein Vater, eine Schwester und vier seiner Kinder auf. Bei zweien von ihnen lag die Fistel links, bei den zwei anderen symmetrisch an jeder Seite des Halses. Der Kranke, seine Schwester und 5 seiner Kinder zeigten außerdem Ohrfisteln, die aber nicht sezernierten. Diese verdanken nach Paget ihr Entstehen dem unvollständigen Verschluß der „upper or post-oral fissure", und zwar demjenigen Teil, der nicht an der Bildung der Eustachischen Tube, der Paukenhöhle und dem äußeren Gehörgang teilnimmt.

In der Diskussion, die dem Vortrag von Paget folgte, berichtete Rivington über einen ähnlichen Fall. Es handelte sich um eine bilaterale Ohrfistel, die von der mütterlichen Seite her erblich zu sein scheint, da viele Familienglieder darunter litten.

In demselben Jahre veröffentlichte Hill 3 Fälle von kongenitalen Halsfisteln, von denen ein Fall ein weiteres Beispiel für ihre Heredität liefert. Ein 4½ Jahre alter Junge hatte schon gleich nach der Geburt einen kleinen Fleck am Halse, der, als der Junge 3 Monate alt war, Flüssigkeit absonderte. Später bildete sich in Intervallen von etwa einem Monat jedesmal eine kleine Anschwellung, die nach Entleerung dünner Flüssigkeit wieder zurückging. Die stecknadelkopfgroße Öffnung befand sich ¾ Zoll über dem sternalen Ende des Sternocleido auf der rechten Seite. Auf Druck entleerte sich eiterähnliche Flüssigkeit. Beim Schlucken bildete sich eine trichterförmige Einsenkung.

Das Kind hatte keine Geschwister. Seine Eltern hatten diese Mißbildung nicht, wohl aber hatte der Onkel seines Vaters eine ähnliche Erscheinung bis zu seinem Tode im Alter von 62 Jahren.

Im Jahre 1890 beobachtete Schnitzler einen Fall von doppelseitiger kompletter Fistula colli congenita, bei dem auch der Vater des Kranken an doppelseitiger Halsfistel gelitten hatte. In Bezug auf ihre Genese nimmt Schnitzler an, daß die Fistel in ihrer ganzen Ausdehnung der Anlage des 2. Kiemenganges angehörte und verwirft die früher geltende Annahme, daß die in-

nere Öffnung dem 2., die äußere dagegen dem 4. Kiemengang entspräche.

Im folgenden Jahre teilte Paci einen Fall einer branchiogenen Fistel mit, die neben seinem Patienten auch noch dessen Neffe aufwies. Seit seiner Geburt hatte der 22 jährige Mann eine mandelgroße Geschwulst rechts am Halse. Aus einer kleinen Öffnung in der Höhe des Zungenbeins entleerte sich eine speichelähnliche Flüssigkeit. Manchmal verschloß sich die Öffnung, und es entstand eine gerötete und schmerzhafte Anschwellung. Die Fistel wurde von Paci extirpiert. Histologisches Bild: An der Oberfläche des Fistelganges befand sich eine Schicht Pflasterepithel, darunter fibrilläres Bindegewebe mit vielen Gefäßen. Nahe der epithelialen Schicht sah man eine kleine Masse von hyalinem Knorpelgewebe. Weiter fanden sich einige muköse Drüsen.

Der Kranke hatte 5 Geschwister, davon starben 2 Schwestern früh. Die älteste hatte 5 Söhne, 3 starben im Alter von 2—3 Jahren. Von den 2 übrigen zeigte der jüngste, 2½ Jahre alt, rechts von der Mittellinie des Halses, genau auf der Mitte des vorderen Randes des Sternocleido, eine kleine strangartige Verhärtung mit einer fistulösen Öffnung, die seit der Geburt ständig sezerniert hatte.

Sultan betont in seiner Arbeit im Jahre 1898 ausdrücklich die Heredität der seitlichen kongenitalen Halsfisteln. Unter den 9 angeführten Fällen war einer erblich. Sowohl der Vater als auch der jüngere Bruder des Kranken wiesen Fistelöffnungen am Halse auf.

Die beschriebene Fistel trug im peripheren Teil für eine kurze Strecke Plattenepithel, im übrigen Flimmerepithel. Sultan führt den plattenepitheltragenden Teil der Fistel immer auf einen ektodermalen Anteil zurück, sofern bei der Geburt schon eine vollständige Fistel vorhanden ist. Für die anderen aber, welche erst im Laufe des späteren Lebens durchgebrochen sind, macht es nach seiner Meinung gar keine Schwierigkeiten, sich vorzustellen, daß in dem äußeren, kurzen Fistelteil die Plattenepithelien aus den ursprünglich vorhandenen Zylinder-, resp. Flimmerzellen, metaplasiert sind; oder daß die an der Körperoberfläche sich als weniger resistent erweisenden Flimmerzellen abgestoßen werden, und die so entstandene Lücke durch Proliferation von der äußeren Haut her ausgefüllt worden ist. Nach der Ansicht von Sultan muß eine solche Metaplasie hauptsächlich bei den plattenepitheltragenden Cysten angenommen werden, welche Lymphdrüsengewebe in ihrer Wand beherbergen, und bei denen, deren Auskleidung teils aus Platten-, teils

aus Flimmerepithelien besteht, denn niemals sind bisher in diesen Fällen Adnexe der äußeren Haut gefunden worden. Sultan lehnt eine Beziehung der äußeren Kiemenfurchen mit Cysten von verschiedenartiger Epithelbeschaffenheit ab.

Familienanamnese: Der Vater des Kranken hatte beiderseits am Halse eine kaum erkennbare Fistelöffnung, links am Innenrande des sternalen Ansatzes des Sternocleido, zwei Querfinger oberhalb des Sternoclaviculargelenkes, rechts etwas höher und über der Mitte des Muskels gelegen. Die Fisteln bestanden seit der Geburt und entleerten in mäßiger Menge Schleim. Auch der jüngere Bruder wies auf der Vorderseite des Sternocleido, 3 cm oberhalb des medialen Randes der Clavicula eine genau ebensolche punktförmige, sehr wenig Schleim sezernierende Fistelöffnung auf. In beiden Fällen fehlte ein weiter nach oben hin fühlbarer Strang, und eine Sondierung war wegen der Enge der Mündung nicht möglich. Andere Familienangehörige hatten diese Mißbildung nicht.

Eine von Leegard 1912 vorgelegte Kasuistik zeigt sehr deutlich, daß die Erblichkeit bei dem Auftreten der Kiemengangsfisteln eine große Rolle spielt. Erblichkeit konnte nämlich in 8 von 18 Fällen von ihm nachgewiesen werden. Seine Fälle 1—3 und 8—9 bieten Beispiele für das Vorkommen der Mißbildung bei Geschwistern. Sie kann weiter in mehreren Generationen vererbt werden, wie in den Fällen 4—6. Hier hatte der Großvater nur eine einseitige, inkomplette Fistel, der Sohn dagegen doppelseitige Fisteln, die eine komplett. Damit scheint aber, nach Leegard, die ererbte Disposition — wenigstens vorläufig — ihren Höhepunkt erreicht zu haben, indem sie bei der Enkelin nur vermocht hat, eine rudimentäre, äußere Fistel zu produzieren. Im Anschluß an die Erblichkeit erwähnt Leegard einen anderen, die Familienverhältnisse betreffenden Umstand, der vielleicht nicht ohne Bedeutung ist, nämlich konsanguine Ehen. In seiner Kasuistik stammen die Fälle 1—3 aus einer Ehe zwischen Geschwisterkindern. Außerdem waren im Falle 11 die Großeltern ebenfalls Geschwisterkinder. Leegard sagt, man wird die Konsanguinität wohl höchstens als ein relatives ursächliches Moment ansehen können, indem sie dazu beiträgt, daß die in der Familie vorhandene Disposition für Mißbildungen leichter zum Ausdruck kommt.

Einen weiteren Beitrag zur Kasuistik der angeborenen Halskiemenfisteln gibt Simmenroth 1914. Von seinen drei eigenen Fällen ist der eine erblich. Der Kranke litt an einer einseitigen sezernierenden Halsfistel. Ein älterer Bruder von ihm soll eine ähnliche Erscheinung gehabt haben, die ihn aber nie belästigt hat.

Die Arbeit von Blaesen aus dem Jahre 1921 enthält einen Fall Bourseaux, der neben doppelseitigen lateralen Halsfisteln auch doppelseitige Ohrfisteln aufwies. Interessant war dieser Fall weiter noch dadurch, daß der Vater und Bruder des Kranken die gleichen Fisteln hatten.

Gleichzeitiges Vorkommen von Hals- und Ohrfisteln zeigt auch ein Fall von S. Müller, der im Jahre 1925 veröffentlicht wurde. Der 10jährige Junge hatte neben doppelseitigen angeborenen Halsfisteln noch einen linken Halsanhang und beiderseits präaurikuläre Fisteln an typischer Stelle. Interessant war ferner, daß diese Erscheinungen noch mit psychischer Degeneration einhergingen, der Knabe war schwachsinnig. Weiter lieferte der Fall wieder einen Beleg für die Heredität der Kiemengangsfisteln. Die Mutter des Knaben hatte ebenfalls präaurikuläre Fisteln und auf der linken Seite, an gleicher Stelle wie der Junge, ein Rudiment der Halsfistel in Form einer gut stecknadelkopfgroßen Erhöhung mit einer Einsenkung in der Mitte. Die jüngere Schwester des Knaben hatte doppelseitige präaurikuläre Fisteln und bilaterale sezernierende Fisteln in Höhe des Schildknorpels. Die übrigen 3 Kinder und der Vater waren frei von diesen Mißbildungen. Von den Vorfahren konnte Verfasser gar nichts erfahren.

Der Halsanhang bestand, nach S. Müller, aus hyalinem Knorpel. Nach Kostanecki und Mielecki sind diese Gebilde als selbständige embryonale Neubildungen aus dem 2. Kiemenbogen aufzufassen. Die Halsfisteln verdanken ihr Entstehen einem mangelhaften Verschluß des Sinus cervicalis. Die Wand des Fistelganges zeigte in diesem Falle eine außergewöhnlich reiche Entwicklung von Schleimdrüsen, die sich nach S. Müller von ihrem Mutterboden entfernt haben und durch ihre Ausführungsgänge nun die Entstehung eines Gangsystems veranlassen. Diese Entwicklung führt aber praktisch zu dem Zustand einer vielfach verzweigten Fistel, wie sie hier vorlag.

Ein weiteres Beispiel für die Vererbbarkeit der Kiemengangsfisteln in mehreren Generationen bietet der Fall von Eser aus dem Jahre 1931. Die Kranke, ein 5jähriges Mädchen, hatte seit der Geburt beiderseits am medialen Rand des Sternocleido eine etwa 3—4 cm große Anschwellung, die sich mäßig derb anfühlte, mit einer trübe Flüssigkeit entleerenden Fistel. In die rechte Fistel gespritztes Jodoformglycerin wurde sofort in der Mundhöhle festgestellt. Links gelangte die Sonde bis zum Zungenbein. Der histologische Befund ergab „endodermale Fisteln".

Bemerkenswert ist hier die Erblichkeit: Fistelbildung fehlte zwar bei einer 4jährigen Schwester, war aber vorhanden rechtslateral bei der Mutter, ihrem Bruder und ihrer Schwester,

linkslateral bei den Großmüttern mütterlicherseits und väterlicherseits.

Den in der Literatur bisher veröffentlichten Fällen, in denen eine Vererbung der Kiemengangsfisteln festgestellt wurde, kann ich einen weiteren Fall aus der Universitäts-Kinderklinik zu Heidelberg hinzufügen. Hier handelt es sich um das Auftreten von rechtsseitigen Kiemengangsfisteln und einer Gaumenspalte bei Geschwistern (2 Brüder und 1 Schwester). Die Eltern der Kinder sind gesund. Von 8 Kindern ist das älteste im Alter von 8 Monaten an Brechdurchfall gestorben, das 5. und 7. Kind leiden an Halsfisteln und das 8. (Mädchen) an einer Gaumenspalte. Die übrigen Kinder sind gesund. Bei weiterer Erforschung der Familienverhältnisse stellte sich heraus, daß ein Stiefbruder und eine Stiefschwester der Mutter Hasenschartenträger sind. Eine andere Stiefschwester der Mutter hatte als Kind eine Geschwulst am Halse, die später von selbst zurückging. Die Mutter selbst hat seit ihrer Kindheit links am Hals am hinteren Rand des Sternocleido senkrecht unter dem Ohrläppchen eine etwa 2 cm lange und 1 cm breite Narbe, die von einer Operation herrührt. Die Ursache des Eingriffes konnte nicht mehr festgestellt werden.

Das gleichzeitige Auftreten von Kiemengangsfisteln und Lippen- und Gaumenspalte in dieser Familie ist besonders erbbiologisch von großem Interesse. Was die Ätiologie, die kausale Genese, der angeborenen Körperfehler im allgemeinen anlangt, so gibt es nach M. Lange zwei Erklärungsmöglichkeiten. Die Mißbildung kann entweder durch äußere Ursachen ohne Vererbungsmomente oder durch einen im Keimplasma liegenden Erbfehler bedingt sein. Außerdem können auch Erbfaktoren und äußere Momente gemeinsam zur Ausbildung des körperlichen Fehlers beitragen. Eine klare Beantwortung der Frage, wie weit in solchen Fällen durch vererbte Komponenten der Körperfehler entsteht und wie weit Umweltseinflüsse, die als peristatische Momente bezeichnet werden, eine Rolle spielen, ist nur durch die Zwillingsforschung möglich.

Für Vererbbarkeit spricht in diesem Falle:

1. das familiäre Auftreten und zwar in 2 Generationen,
2. das Zusammentreffen von Kiemengangsfisteln mit Spaltbildungen, also von zwei verschiedenen Mißbildungen.

Bei einigen Erbleiden hat man die vielfältigen phänotypischen Erscheinungen auf Störungen der Keimblattentwicklung zurückgeführt. Z. B. zeigt das Krankheitsbild der Osteogenesis imperfecta nach v. Verschuer, daß nicht nur die Osteoblasten, sondern auch die Odontoblasten, die Fibroblasten, das

lymphatische Gewebe, die Blut- und Blutgefäßbildung — alles Abkömmlinge des Mesenchyms — betroffen sind. Curtius faßt den von ihm aufgestellten Status varicosus als Ausdruck einer erblichen Minderwertigkeit der Bindegewebsbildung auf.

Bremer fand in dem Familienkreis von Syringomyliekranken in vielfältiger Abwandlung den Status dysraphicus, einen Komplex von zahlreichen Symptomen (Spina bifida occulta, Kyphoskoliose, Trichterbrust, Mammaanomalien, Hohlfuß, Enuresis, Heterochromie), die er als Folgen einer Störung des embryonalen Schließungsmechanismus, insbesondere des Medullarrinnenverschlusses aufzeigen konnte. Nach v. Verschuer bedingen also die Erbanlagen bestimmte Entwicklungstendenzen, die sich in gleicher, aber auch in vielgestaltiger Weise äußern können. Nicht die einzelne Anomalie vererbt sich gegenüber der Norm, sondern es vererbt sich eine „Richtungstendenz" der Entwicklung.

Betrachtet man entwicklungsgeschichtlich die Entstehung der Kiemengangsfisteln, so sind diese nach der Auffassung der meisten Autoren Abkömmlinge des „Kiemenganges Rabl", bzw. des Sinus cervicalis. Bei der Rückbildung des Kiemenapparates zu Beginn des 2. Embryonalmonats verstreicht der Sinus cervicalis samt der Kiemenfurche und der Schlundtasche wieder bis auf bestimmte Reste, die der Anlage verschiedener Organe dienen sollen. Rabl schildert die Rückbildungsvorgänge im Bereich der 2. Kiemenfurche — Schlundtasche folgendermaßen: „Vom dorsalen Ende her wuchern zwischen die ektodermale und endodermale Zellschicht der Verschlußmembran mächtige Mesenchymmassen hinein, bis am Schluß das ventrale Ende der Anlage nur noch als ein rundes, gangförmig in die Tiefe führendes Loch für kurze Zeit besteht (Kiemengang Rabl), aus dem sich Fisteln und Cysten entwickeln können, da dieser Gang den am längsten verbleibenden Teil des vergänglichen Kiemenapparates beim Menschen darstellt." Als Ursache für das abnorme Persistieren des Kiemenganges Rabl kann man demnach ein ungleichmäßiges Wachstum des Mesenchyms annehmen, eine Störung, die auf einer vererbbaren Veränderung im Keimplasma beruht.

Die Ursachen der Spaltbildungen im Gesicht sind nach Kirschner nicht einheitlich und z. T. noch nicht geklärt. Im allgemeinen gelten sie mit Recht als Hemmungsbildungen, d. h. die Entwicklung bleibt auf einer bestimmten Stufe stehen. Die tiefere Ursache hierfür ist unbekannt, doch müssen die Hemmungen schon vor der 6. Woche, also im frühesten embryonalen Leben einsetzen, da später die einzelnen Fortsätze sich bereits zum normalen Gesichte vereinigt haben. Man hat innere und

äußere Ursachen angeführt. Unter den inneren Gründen, die im Keim selbst gelegen sind, spielt die Erblichkeit eine große Rolle. Schorr glaubt, daß nicht Mangel an Aufbaumaterial, sondern Mangel an Aufbauenergie die Mißbildung hervorrufe. Für die Ätiologie der Gaumenspalten gilt hierbei analog dasselbe wie für die Hasenscharten.

Nach Stupka (1938) wird bezüglich der formalen Entstehung der Lippen-Kieferspalte gewöhnlich auf die unterbliebene Vereinigung des mittleren Nasenfortsatzes mit dem Oberkiefer- und seitlichen Nasenfortsatz hingewiesen. Da aber eine Spalte zwischen diesen drei Gesichtsfortsätzen in keinem Stadium der Entwicklung vorhanden ist, ist das Verständnis dafür, wie dann doch eine durchgehende Spalte zwischen den aus ihnen hervorgehenden Organen resultiert, auf dieser Basis nicht zu gewinnen. Fleischmann und Pohlmann sind der Ansicht, daß die Epithelmauer, welche den Riechsack in frühen Stadien mit dem Epithel der Körperoberfläche verbindet, nicht vom Mesoderm wie normalerweise durchbrochen wird und daß es durch Auseinanderweichen der Epithelien zur Ausbildung der Spalte komme. Nach Stupka haben sich auch Veau und Politzer auf Grund der Hypoplasie des primären Gaumens und des mittleren Nasenfortsatzes für eine Verminderung der dynamischen Kräfte der durch die Epithelmauer getrennten Mesodermpartien entschieden.

Die Ätiologie der Gesichtsspalten ist keine einheitliche; doch wurde bereits in einem beträchtlichen Prozentsatze Erblichkeit nachgewiesen. Der Erbgang jedoch ist noch unklar. Vielfach wird unregelmäßig dominanter Erbgang angenommen, d. h. eine Generation wird „übersprungen". Das bedeutet nach v. Verschuer aber nur, daß in dieser Generation die phänotypische Manifestierung der Anlage entweder nicht festgestellt oder tatsächlich nicht verwirklicht wurde. Die Manifestierung kann z. B. dadurch der Beobachtung entgehen, daß sie sehr wenig ausgeprägt ist. Neueste Untersuchungen haben ergeben, wie Clausen auf dem Würzburger Kongreß für Vererbungswissenschaften im September 1938 ausgeführt hat, daß unter Umständen geringfügige Mißbildungen, wie Zahnanomalien, im Röntgenbild als Knochenspalten in Erscheinung treten können. Die Manifestationsschwankungen der Erbanlage ist bei den Lippen- und Gaumenspalten sicher eine ziemlich erhebliche, dafür spricht auch die Tatsache des häufig einseitigen Auftretens. Die Genanalyse ist nach dem heutigen Stand der Erbforschung noch nicht zu lösen. Wahrscheinlich ist nicht nur ein Gen, sondern es sind mehrere Gene Träger der Erbanlage.

Zusammenfassend läßt sich feststellen: Die beiden hier besprochenen Mißbildungen — Lippen-, bzw. Gaumenspalte und Kiemengangsfistel — sind als Hemmungsbildungen zu betrachten, die ihren Grund haben in einer in der Erbanlage bedingten Schädigung des Mesenchymwachstums.

Im Folgenden finden sich noch die Krankengeschichten und eine Übersicht über diejenigen Fälle von Kiemengangscysten und -fisteln aus der Literatur, in denen Erblichkeit nachgewiesen wurde; ferner der Stammbaum der Familie R.

Zum Schluß möchte ich Herrn Dr. med. habil. Zenker für die Anregung zu dieser Arbeit, sowie für die Übernahme des Referats bestens danken.

Krankengeschichten.

I.

Hans R., geb. 20. 1. 1933, aufgenommen: 27. 6. 1938.

Anamnese: Im Alter von 1 Jahr brach auf der rechten Halsseite eine circa pflaumengroße Geschwulst auf, die dann kleiner wurde. Aus einer ungefähr stecknadelkopfgroßen Stelle eitert es jetzt ständig. Wird zur Operation eingewiesen.

Status praesens: 5jähriger, blasser Junge in etwas reduziertem Allgemeinzustand. Über der ganzen Lunge vesikuläres Atemgeräusch. Rachen etwas gerötet. Auf der rechten Halsseite offene Fistel. Sondieren gelingt bis etwa 1.5 cm. Die Röntgenaufnahme nach Thorotrastfüllung ergibt im Bereich der Halswirbel keinen krankhaften Befund.

Operation am 29. 6. 38.

5. 7. 38 Fäden entfernt.

7. 7. 38 entlassen.

Diagnose: branchiogene Fistel.

Familienverhältnisse: Die Eltern sind gesund. Von 8 Kindern sind das 5. und 7. mit branchiogenen Halsfisteln behaftet, das 1. Kind ist mit 10 Monaten an Brechdurchfall gestorben und das 8. Kind, ein Mädchen von 3 Jahren, wird gleichzeitig mit ihren beiden Brüdern wegen einer angeborenen Gaumenspalte in die Klinik überwiesen.

II.

Erhardt R., geb. 12. 4. 31. Aufgenommen: 27. 6. 38.

Der Bruder des eben genannten Kranken.

Anamnese: Als der Junge ein halbes Jahr alt war, bemerkten die Eltern auf der rechten Halsseite eine circa pfirsichgroße Geschwulst, die operiert wurde und ganz abheilte. Vor einem halben Jahr brach auf der rechten Seite an der früheren Operationswunde die Narbe auf und eiterte bis heute dauernd. Jetzt wird der Knabe zur Operation gebracht.

Status praesens: 7 jähriger Junge, etwas klein und zart für sein Alter. Innere Organe o. B. Lymphdrüsen am Kieferwinkel palpabel, nicht druckschmerzhaft. An der rechten Halsseite geschlossene Fistel.

Histologischer Befund der extirpierten Fistel: Typische branchiogene Fistel. Man sieht Hohlräume, die mit einem mehrreihigen zylindrischen Epithel ausgekleidet sind; das Epithel sitzt einem Bindegewebe auf, das an einzelnen Stellen stärker lymphozytenhaltig ist. Die familiäre Häufung der Mißbildung ist beachtlich (Schmincke).

III.

Helga R., geb. 7. 7. 34. Aufgenommen: 17. 5. 38.

Schwester der beiden eben genannten Kranken.

Anamnese: Geburt in Steißlage. Vakzination im 1. Lebensjahr, Masern im 2. Das Kind war bereits in der hiesigen Klinik und zwar mit 3 Monaten wegen Dyspepsie. Es hat eine angeborene Gaumenspalte.

Status praesens: Fast 3 jähriges Mädchen in gutem Ernährungszustand. Das Kind macht einen geistig etwas abnormen Eindruck. Sprache näselnd und verwaschen. Hochgradige Rhinitis. Haut und sichtbare Schleimhäute ausreichend durchblutet. Herz o. B. Über beiden Lungen grobblasige Rasselgeräusche. Alle anderen Organe, Reflexe usw. o. B. Zunge feucht, nicht belegt. Der weiche Gaumen ist bis in das Gebiet des harten Gaumens gespalten. An der hinteren Rachenwand Schleimstraße. Das Kind wurde zunächst wegen der hochgradigen Rhinitis und einer Bronchitis behandelt, bekam anschließend Varicellen und mußte 4 Wochen nach Hause geschickt werden.

Am 29. 6. 38 Wiederaufnahme zur Operation der Gaumenspalte. Die Operation verlief normal. Zwei kleine noch bestehende Öffnungen wachsen langsam zu. Entlassung am 25. 7. 38.

Übersicht

über die in der Literatur veröffentlichten Fälle von familiärem Auftreten der Kiemengangscysten und -fisteln.

Fall	Jahr	Autor	Verwandtschaftl. Beziehungen	Generation	Alter	Geschl.	Diagnose des Autors	Sitz	Bemerkungen des Autors	Nebenbefund	Besondere Familienverhältnisse
1	1832	Ascherson	Mutter	II	—	weibl.	Halsfistel	doppelseitig	äuß. Öffn. rechts größer als links	--	—
			Sohn	I	—	männl.	„	„	„	starb an Pneumonie	—
			Tochter	I	—	weibl.	„	„	„ innere Öffnung im Pharynx	schwerhörig fast immer Katarrh	—
2	„	„	Großmutter	III	—	weibl.	„	rechts	äußere Öffnung sehr klein	—	—
			Mutter	II	—	„	„	„	„	schwerhörig	—
			3 Töcht.	I	—	„	„	„	„	—	—
			1 Sohn	I	—	männl.	„	„	„	—	—
3	„	„	Mutter	II	—	weibl.	„	„	„	scrophulös	—
			Sohn	I	—	männl.	kleiner Tumor ohne Öffnung	„	—	—	—
			Schwest. d. Mutter	II	—	weibl.	Halsfistel	„	—	—	—

Fall	Jahr	Autor	Verwandtschaftl. Beziehungen	Generation	Alter	Geschl.	Diagnose des Autors	Sitz	Bemerkungen des Autors	Nebenbefund	Besondere Familienverhältnisse
4	1832	Ascherson	Mutter	II	—	weibl.	brauner Fleck mit Grube	auf der Clacicula	—	—	—
			Sohn	I	—	männl.	Halsfistel	—	—	—	—
5	1846	Pluskal	Mädchen	I	24	weibl.	Halsfistel	doppelseitig	—	Heiserkeit astm. Atemholen	Eltern und 10 Geschwister gesund
			Onkel	II	—	männl.	„	„	—	—	
			Tante	II	—	weibl.	„	„	—	—	
			Großmutt. mütterlicherseits	III	—	„	„	„	—	—	
6	—	Leuckart	Mutter	II	—	„	„	links	Mündung an derselben Stelle	—	—
			Sohn	I	—	männl.	„	„		häufig Katarrh	—
7	1872	Schede	Bruder	I	17	„	Cyste (kong. Mißbildung)	„	—	—	Zwillinge
			Schwest.	I	17	weibl.	2 unvollst. äuß. Kiemenfisteln vor den äuß. Gehörgängen	doppelseitig	äuß. Öffn. links größer als rechts Residuen der 1. Kiemenspalte	—	

Fall	Jahr	Autor	Verwandtschaftl. Beziehungen	Generation	Alter	Geschl.	Diagnose des Autors	Sitz	Bemerkungen des Autors	Nebenbefund	Besondere Familienverhältnisse
8	1873	Lesser	Sohn	I	38	männl.	vollständige Halskiemenfistel	rechts			2 Kinder ohne Mißbildungen
			Mutter	II	—	weibl.	„	—	Die Fistel hörte in den 20er Jahren auf zu sezernieren		
9	1875	Rehn	Neugeb. Kind	I	0	—	Halskiemenfistel	doppelseitig	starb mit 4 Mon. an einem akuten Darmkatarrh		—
			Bruder	I	2	männl.	„				—
10	1877	Paget	Vater	II	—	männl.	Halsfistel	rechts	—	Ohrfistel n. sezernierend	5 Kinder haben nicht sezernierende Ohrfisteln
			2 Kinder	I	—	—	„	links	—	—	
			2 Kinder	I	—	—	„	symm.	—	—	
			Schwest. d. Vaters	II	—	weibl.	„	—	ähnl. Mißbildg. wie der Vater	„	
			Vater d. Vaters	III	—	männl.	„	—	„	—	
11	1877	Hill	Junge	I	4½	männl.	Kongen. Halsfistel	rechts	gleich nach der Geburt bemerkt	—	keine Geschwister. Die Eltern hatten d. Mißbildg. nicht
			Onkel d. Vaters	III	—	„	—	—	Ähnl. Erscheing.	—	
12	1890	Schnitzler	Sohn	I	—	„	komplette Fistula colli cong.	doppelseitig	D. Fistel gehört der Anlage des 2. Kiemenganges an	—	—
			Vater	II	—	„	Halsfistel	„		—	—

Fall	Jahr	Autor	Verwandtschaftl. Beziehungen	Generation	Alter	Geschl.	Diagnose des Autors	Sitz	Bemerkungen des Autors	Nebenbefund	Besondere Familienverhältnisse
13	1891	Paci	Onkel	II	22	männl.	branchiogene Fistel	rechts	seit Geburt	—	Von 5 Geschwistern starben 2 Schwest. früh. Von d. 5 Söhnen d. ältest. starb. 3 im Alter v. 2–3 J. Von d. übrig. hatte d. jüngste ein. Fist.
			Neffe	I	2½	„	strangart. Verhärtung mit fistulöser Öffnung	„	„	—	
14	1898	Sultan	Sohn	I	13	„	punktförm. Fistel	links	„	—	Andere Familienangehörige hatten diese Mißbildung nicht
			jüng. Bruder	I	—	„	„	doppelseitig	„	—	
			Vater	II	—	„	sehr kleine Fistelöffnungen	—	„	—	
15	1912	Leegard	Bruder	I	14	männl.	Halsfisteln	doppelseitig	Im Alter von 2 Jahren	—	Die Väter d. Kinder waren Brüder. Von 10 Kindern leb. noch 7, davon ist bei 3en nichts zu find. Ein älterer Bruder (16 J) hat r. am Hals eine rote Erhöhung mit einer Einsenkung in d. Mitte. In d. Familie häufig adenoide Vegetationen
			Schwest.	I	12	weibl.	„ rudimentär	„	seit dem 1. Lebensjahr	—	
			Bruder	I	10	männl.	Halsfistel	rechts	seit der Geburt	—	

Fall	Jahr	Autor	Verwandtschaftl. Beziehungen	Generation	Alter	Geschl.	Diagnose des Autors	Sitz	Bemerkungen des Autors	Nebenbefund	Besondere Familienverhältnisse
16	1912	Leegard	Großvater	III	72	männl.	Fisteln	symm. in Höhe der 1. Rippe	links rudimentär	—	—
			Vater	II	33	„	Halsfisteln	doppelseitig	rechts komplett links inkompl.	—	—
			Tochter	I	7	weibl.	Halsfistel rudimentär	links	seit dem 4. Lebensjahre	—	—
17	„	„	Bruder	I	8	männl.	Halsfistel	links	seit der Geburt	—	—
			Bruder	I	6	„	Halsfistel rudimentär	doppelseitig	—	—	—
18	1914	Simmenroth	Bruder	I	26	männl.	Halsfistel	—	seit 10—11 Jahren		—
			älterer Bruder	I	—	„	ähnl. Fistel	—	—	—	—
19	1921	Blaesen	Sohn	I	—	männl.	lat. Halsfisteln	doppelseitig	—	doppelseit. Ohrfisteln	—
			Bruder	I	—	„	„	„	—	—	—
			Vater	II	—	„	„	„	—	—	—

Fall	Jahr	Autor	Verwandtschaftl. Beziehungen	Generation	Alter	Geschl.	Diagnose des Autors	Sitz	Bemerkungen des Autors	Nebenbefund	Besondere Familienverhältnisse
20	1925	Müller	Sohn	I	10	männl.	angeborene Halsfisteln	doppelseitig	—	link. Halsanhang, beiderseits präaurikuläre Fist., Schwachsinn.	Die übrigen 3 Kind. u. deren Vater sind frei von diesen Mißbildungen
			jüngere Schwest.	I	—	weibl.	Halsfisteln	„	—	bilat. präaurikuläre Fist.	
			Mutter	II	—	„	rudimentäre Halsfistel	links	—	„	
21	1931	Eser	Tochter	I	5	weibl.	Halsfisteln	doppelseitig	—	—	Die 4jährige Schwester hat keine Fistel
			Mutter	II	—	„	„	rechts	—	—	
			mütterl.-seits:								
			Tante	II	–	„	„	„	—	—	
			Onkel	II	—	männl.	„	„	—	—	
			Großmutt.	III	—	weibl.	„	links	—	—	
			väterlich. seits:								
			Großmutt.	III	—	„	„	„	—	—	
22	1938	Eigener Fall	Bruder	I	7	männl.	branchiogene Fistel	rechts	—	—	Ein Stiefbruder der Mutter hat eine Hasenscharte, ebenso eine Stiefschwester
			Bruder	I	5	„	„	„	—	—	
			Schwest.	I	3	weibl.	—	—	—	Gaumenspalt.	

Sippe R./H.

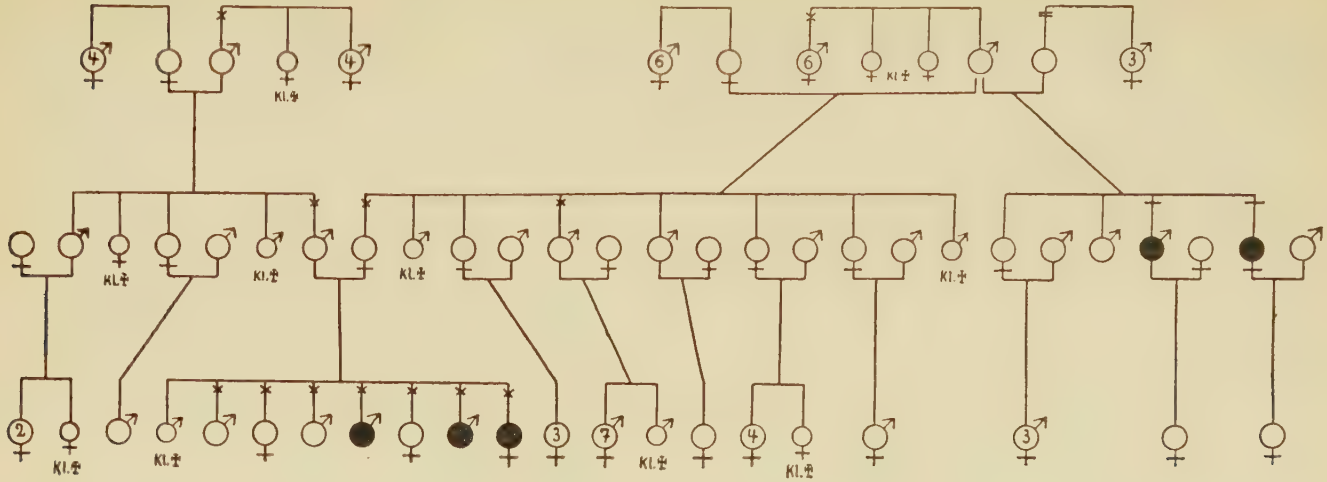

Kl. ✠ = klein gestorben.

X = untersucht.

= = nach Angabe von Arzt, Klinik.

— = nach Angabe von Standesamt, Verwandten usw.

Die Ziffern geben die Geschwisterzahl an.

Literatur.

1. Bartels, Friedrich: Über Kiemengangscysten und Kiemengangsfisteln. Diss. Jena 1890.
2. Becker, Joh.: Über Kiemengangsfisteln. Beitrag zur klin. Chirurgie 134, 1925, S. 470.
3. Berg: Eine Beobachtung von angeborener mittlerer vollständiger Halsfistel. Virch. Arch. 92, 1883, S. 183.
4. Bidder: Eine congenitale Knorpelgeschwulst am Halse. Virch. Arch. 120, 1890.
5. Bieback, Martin: Die angeborenen Halsfisteln und ihre Behandlung. Diss. Greifswald 1899.
6. Blaesen, Conrad: Congenitale mediale und laterale Halsfisteln. Diss. Leipzig 1921 (Auszug).
7. Cavazzani: Fistola colli congenita. Ztbl. f. Chirurgie 1892.
8. Cramer: Infizierte Kiemengangsfistel. Monatsschrift für Kinderheilkunde 1904, Bd. 3, S. 252.
9. Dehler, Adolf: Beitrag zur Kasuistik der sog. tiefen Atheromcysten am Halse. Beitr. zur klin. Chirurgie 20, 1898, H. 2.
10. Dietlmeier, Franz: Über mediane und laterale Halsfisteln. Diss. Erlangen 1937.
11. Elgeti, Paul: Die congenitale seitliche und mediane Halsfistel. Diss. Greifswald 1892.
12. Eser, Liselotte: Über einen beachtenswerten Fall von bilateraler Halsfistel. Diss. Kiel 1931.
13. Fischer, Willy: Über Kiemengangscysten. Diss. Kiel 1903.
14. Fromm, Waldemar: Beitrag zur Kasuistik der cong. Knorpelreste am Halse. Diss. München 1904.
15. Georgy, Hans: Mediane und laterale Halscysten. Diss. Jena 1933.
16. Hammar, A.: Ein beachtenswerter Fall von cong. Halskiemenfistel. Ziegler Beiträge z. pathol. Anat. 36, 1904, S. 506.
17. Harding, W.: Ein Beitrag zur Kenntnis der cong. Halsfisteln. Diss. Kiel 1890.
18. Heusinger, K. F.: Halskiemenfisteln von noch nicht beobachteter Form. Virch. Arch. 1864, Bd. 29.
    Zu den Halskiemenbogenresten. Virch. Arch. 1865, Bd. 33.
    Die Halskiemenfisteln des Menschen und der Tiere. Deutsche Zeitschr. für Tiermedizin, Bd. 2, 1876.
19. Hildebrand, O.: Über angeborene epitheliale Cysten und Fisteln des Halses. Arch. f. klin. Chir. 49, 1895, S. 167.
20. Hill, Berkeley: Three cases of cong. fistula of the neck. The Lancet 1877, II, S. 842.
21. Hoyer, W.: Beitrag zur Lehre der angeborenen epithelialen Fisteln und Cysten des Halses. Diss. Göttingen 1895.
22. Jordan: Die angeborenen Mißbildungen des Halses. Handbuch der prakt. Chir. 1908 Bd. 2.

23. Karewski: Zur Pathologie und Therapie der Fistula colli congenita. Virch. Arch. Bd. 133, 1893, S. 237.

24. Kirschner-Nordmann: Die Chirurgie. Bd. 4, 1. Teil. 1927.

25. König, F.: Über Fistula colli congenita. Arch. f. klin. Chirurgie 51, 1896, S. 578.

26. v. Kostanecki und v. Mielecki: Die angeborenen Kiemenfisteln des Menschen. Virch. Arch. Bd. 120, 121 1890.

27. Lange, M.: Erbbiologie der angeborenen Körperfehler, 1935.

28. Leegard, F.: Über angeborene Halsfisteln und einige mit diesen verwandten Anomalien. Arch. f. Laryngologie und Rhinologie, 26, 1912.

29. Lehmann, F.: Über Fistula colli congenita. Diss. Leipzig 1902.

30. Lesser: Klin. Studie über seltenere Formen cong. Mißbildungen im Bereiche des Kiemenbogens. Dtsch. Ztschr. f. Chir. Bd. 2, 1873.

31. Löwenstein, Alfred: Ein Fall von cong. Kiemengangscyste. Diss. München 1907.

32. Meyer, H. W.: Congenital cysts and fistulae of the neck. Annals of Surgery 1932, Bd. 95, S. 1 und 226.

33. McNealy, R. W.: Cystic tumors of the neck. Branchial and thyroglossal cysts. Surg. Clin. of N. Amer. 13, 1933, S. 1083.

34. Müller, S.: Über einen Fall von lateralen Halsfisteln. Dtsch. Ztschr. f. Chir. 193, 1925, S. 401.

35. Neumann und Baumgarten: Zwei Fälle von Fistula colli cong. cystica (Kiemengangscyste Roser). Arch. f. klin. Chir. 20, 1869—77.

36. Nieden und Asbeck: Cong. Knorpelreste am Halse und ihre Beziehung zu den seitl. Halsfisteln. Beitr. z. klin. Chir. 153, 1931.

37. Nylander: Beiträge zur Kenntnis der cong. Halsfisteln und -cysten. Ref. Ztorg. f. d. ges. Chir. Bd. 40, 1928.
Über die Genese der cong. lateralen Halsfisteln und -cysten. Dtsch. Ztschr. f. Chir. 215, 1929.

38. Orth, E.: Über branchiogene Cysten. Diss. Erlangen 1936.

39. Paci: Fistola branchiale esterna. Lo Sperimentale 1891.

40. Paget: Cases of branchial fistulae on the external ears. The Lancet, 1877, Bd. II, S. 804.

41. Pfister: Ein Beitrag zu den lateralen Kiemengangsgeschwülsten. Dtsch. Medizin. Wchschr. 1904, Nr. 53. II.

42. Pluskal, F. S.: Fistulae colli hereditariae. Oesterr. med. Wchschr. 1846, Nr. 30, S. 901.

43. Rehn, H.: Beitrag zur Anatomie der Halskiemenfisteln. Virch. Arch. f. pathol. Anat. 1875, Bd. 62.
Unvollkommene angeborene Halsfistel. Jahrbuch für Kinderheilkunde. Bd. 2, 1869.

44. Reichold, K. W.: Die angeborenen Fisteln und Cysten des Halses und die Dermoidcysten des Mundbodens. Diss. Erlangen 1925.

45. Reinecke, R.: Erfahrungen über laterale Kiemengangscysten und -fisteln. Arch. f. klin. Chir. 136, 1925.

46. Roth, M.: Ein Fall von Halskiemenfistel. Virch. Arch. Bd. 72, 1878. S. 444.

47. Schede, M.: Über die tiefen Atherome des Halses. Arch. f. klin. Chir. 14, 1872, S. 1.

48. Schilling, G: Über die Geschwülste der Kiemenspalten. Diss. Würzburg 1886.
49. Schlange: Über die Fistula colli congenita. Arch. f. klin. Chir. 46, 1893.
50. Schnitzler, J.: Beiträge zur Kasuistik der branchiogenen Fisteln und Cysten. Wien 1890. Ref. Ztbl. f. Chir. 18, 1891, Nr. 31.
51. Seibold, A.: Zur Kasuistik der angeborenen Cystengeschwülste des Halses unter besonderer Berücksichtigung eines Falles von cong. cavern. Lymphangiom. Diss. Würzburg 1903.
52. Seifhardt, F.: Zur Kenntnis der cong. Ohr- und Halsfisteln. Diss. München 1901.
53. Simmenroth, H.: Beiträge zur Kasuistik der angeborenen Halskiemenfisteln. Diss. München 1914.
54. Stupka, W.: Die Mißbildungen und Anomalien der Nase und des Nasenrachenraumes. Wien, 1938.
55. Suermondt: Halsfistels en Halscystes. Nederlandsch Tijdschrift voor Geneeskunde. Haarlem, 1937, Bd. II, H. 15, 1528.
56. Sultan: Zur Kenntnis der Halscysten und -fisteln. Dtsch. Ztschr. f. Chir. 48, 1898.
57. Symanski, H. J.: Über Cysten der seitl. Halsgegend. Diss. Kiel 1930.
58. Turner: A case of lat. cong. fistulae of the neck. The Lancet, 1906, Dec. 1.
59. Virchow: Neuer Fall von Halskiemenfistel. Virch. Arch. 32, 1865.
60. v. Verschuer, O.: Erbpathologie. 1934.
61. Wenglowski: Über die Halsfisteln und Cysten. Arch. f. klin. Chir. Bd. 100, 1913. S. 789.
Zur Frage von der Entstehung der seitlichen Halsfisteln. Ztbl. f. Chir. 1908, Nr. 10.
Über die Entstehung der seitlichen Halsfisteln. Ztbl. f. Chir. 1908, Nr. 14.
62. Zeis: Zwei Fälle von Fistulae colli cong. Arch. f. klin. Chir. 7, 1866.
63. Zöppritz, K.: Über multiloculäre Kiemengangscysten. Beitr. z. klin. Chir. 12, 1894.

Lebenslauf.

Am 4. 6. 1913 wurde ich, Hedwig Linder, als Tochter des Stadtinspektors Franz Sandrock und seiner Ehefrau Josefa, geb. Dölle zu Bocholt in Westfalen geboren. Nach 3 jährigem Besuch der Volksschule trat ich in das Marien-Oberlyzeum in Bocholt ein, wo ich Ostern 1932 das Reifezeugnis erwarb. Ostern 1934 begann ich das Studium der Philologie in Tübingen. Nach 3 Semestern wandte ich mich der Zahnheilkunde zu und studierte in Freiburg, wo ich nach 2 Semestern die zahnärztliche Vorprüfung bestand. Die 4 klinischen Semester studierte ich in Heidelberg und legte hier im W. S. 1938/39 das zahnärztliche Staatsexamen ab.